



**LABORVET**  
LABORATÓRIO VETERINÁRIO

Rua Tito Livio Zambecari, 455 CEP: 90450-231  
Mont Serrat - Porto Alegre - RS - Brasil  
Fone/Fax: (51) 33 307710  
[www.laborvet.com.br](http://www.laborvet.com.br)

<b>Animal:</b> BOLINHA	<b>Data Entrada:</b> 02/03/09
<b>Espécie:</b> Felina	<b>Data saída:</b> 08/03/09
<b>Raça:</b> SRD	<b>Sexo:</b> M
<b>Proprietário:</b> Tereza	<b>Idade:</b> 1 ano
<b>Veterinário:</b> Synara Rillo	
<b>Clínica:</b> Synara Rillo	

Biopsia de segmento do intestino delgado. Ao corte apresentou consistência firme. Discreta proliferação linfocitária. Ausência de células neoplásicas na amostra enviada. Moderada fibrose.

**Diagnóstico:** Pólipo intestinal oriundo de distúrbio de motilidade intestinal (etiologias prováveis: presença de corpo estranho ou de parasitos). Pólipos intestinais podem resultar em intussuscepção intestinal.

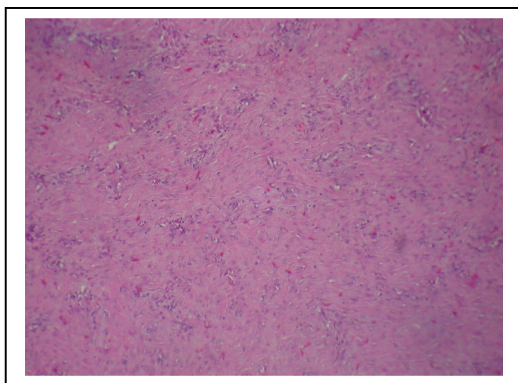


Fig. 01

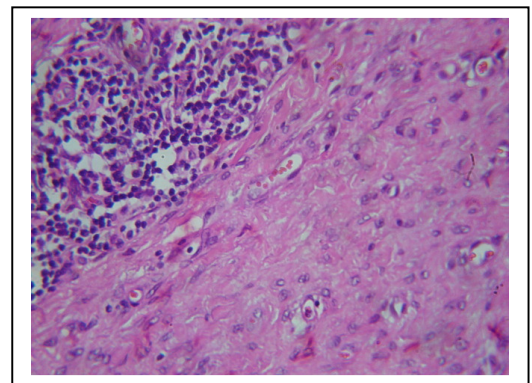


Fig.02

VETERINÁRIO RESPONSÁVEL  
RICARDO LINDSTAEDT  
CRMV-RS: 5434